

## 양측 구순열비의 교정술: Mulliken의 원칙과 방법

정영수 · John B. Mulliken\* · Stephen R. Sullivan\* · Bonnie L. Padwa\*  
연세대학교 치과대학/치의학전문대학원 구강악안면외과학교실, 구강과학연구소,  
Department of Plastic and Oral Surgery, Children's Hospital Boston\*

### Abstract

#### REPAIR OF BILATERAL CLEFT LIP AND NOSE: PRINCIPLES AND METHODS OF MULLIKEN

Young-Soo Jung, John B. Mulliken\*, Stephen R. Sullivan\*, Bonnie L. Padwa\*

*Department of Oral and Maxillofacial Surgery, Oral Science Research Center, Yonsei University College of Dentistry,  
Department of Plastic and Oral Surgery, Children's Hospital Boston\**

The principles for repair of bilateral cleft lip and nasal deformity are 1) symmetry, 2) primary muscular continuity, 3) proper philtral size and shape, 4) formation of the median tubercle and vermilion-cutaneous ridge from lateral labial elements, and 5) primary positioning of the alar cartilages to construct the nasal tip and columella.

The authors underscore the essential role of preoperative premaxillary positioning for the synchronous closure of the cleft lip and primary palate, and describe Mulliken's operative technique. We discuss three-dimensional adjustments based on predicted fourth-dimensional changes. In a consecutive series of 50 patients, no revisions were necessary for philtral size or columellar length.

Preoperative premaxillary positioning and primary repair of bilateral cleft lip and nasal deformity may impair maxillary growth. Nevertheless, a symmetric nasolabial appearance, rather than emphasis on maxillary growth, is the priority for the child with bilateral cleft lip.

**Key words:** bilateral cleft lip, nasolabial repair, synchronous repair, fourth-dimensional changes

### 1. 서 론

아주 오래전부터 양측 구순열 (Bilateral cleft lip)에 대한 치료는 편측 구순열 (unilateral cleft lip)보다 훨씬 어려운 것으로 생각되어 왔으며<sup>1)</sup>, 오래된 교과서를 보면 양측 구순열 수술법은 보다 흔한 편측 구순열 수술법을 응용한 것을 알 수 있는데, 전형적인 예로는 한쪽을 먼저 편측으로 간주하여 수술한 후 (보통 어려운 쪽부터) 몇 개월 지나 다른 쪽을 수술하는 것이었다<sup>2,3)</sup>. 이후 많은 외과의사들이 양측 구순열에 대한 수술 기법을 발전시켜 양측을 동시에 수술하게 되었음에도 그들의 관심은 입술에 집중되어 있었고 코 기형의 치료는 연기하였다<sup>3-7)</sup>. 코 교정을 연기한 이유는 분명치 않으나 인중부위 혈류 공급(philtral blood supply)

과 성장에 대한 이해 부족과 코연골(nasal cartilage)의 조기 조작이 성장을 방해할 것으로 생각한 때문이었으나 이의 증거가 없음이 밝혀지고<sup>2)</sup> 나중에 시행한 코 교정 수술과 (주로 비주연장술, columellar lengthening) 잘 못 위치된 코연골(특히 alar cartilage)이 2,3차적인 기형을 유발하는 것이 분명해졌다<sup>2,8)</sup>.

이런 양측 구순열비 (cleft lip nasal) 기형의 불만족스러운 결과를 교정하기 위하여 1980년대 중반부터 소수의 외과의사들이 코 기형의 치료를 일차 구순열 수술에 포함시키기 시작하였다. 이들이<sup>8-14)</sup> 내건 구호는 “비주는 코에 속한다 (columella is in the nose)”는 것으로, 전순 피부(prolabial skin)를 이차적으로 증강시키는 오래되고 비해부학적인 기법이 잘 못 되었다는 것과 비익연골(alar cartilage)

을 입술 수술시에 적절한 위치에 갖다 놓으면서 비첨부(nasal tip)의 연조직을 맞게 자르고 재위치시켜야 된다고 주장하였다. 이로써 비주(columella)는 더 이상 입술과부를 포함시키지 않게 되었고 비순접합부(nasolabial junction)가 반흔에 의해 위치가 넘어가지 않게 되었으며 인중 또한 반흔조직에 둘러싸이지 않게 되었다<sup>2,3)</sup>.

이들 개척가적 외과의사들 중 Mulliken은 일찍이 1985년에<sup>15)</sup> 양측 구순열비 수술의 원칙을 확립하였고 이후로도 외과적 기법을 계속 발전시켜 현재 세계적으로 인정받는 양측 구순열 수술을 구사하고 있다. 그는 세세한 수술 기법도 중요하지만 그 원칙을 이해하고 성장을 고려하는 치료가 중요하다고 여러 차례 그의 논문에서 밝히고 있는데, 이번 글에서는 그의 치료 원칙과 기법, 그리고 장기 관찰 결과들을 문헌 고찰과 함께 소개하고자 한다.

## II. 양측성 구순열비 기형의 동시 교정술을 위한 원칙들 (Principles that guide synchronous repair of bilateral cleft lip and nasal deformity)

1977년 Millard가 Children's Hospital Boston에 방문 교수로 와 있는 동안 Mulliken은 그의 강의에서 영향을 받아 다년간 양측 구순열 수술법과 수술후 문제점에 대한 문헌고찰과 분석을 통해 다음과 같은 원칙을 확립, 발표하였다<sup>3,15)</sup>.

### 1. 대칭성 (Symmetry) 유지

단계적 교정술이 오히려 비대칭을 일으키고 양측의 아무리 작은 비순의 차이(nasolabial difference)도 성장과 함께 확대되기 때문이다.

### 2. 기본적인 근육 연결성 (Primary muscular continuity) 확립

구륜근 가지들은(Orbicularis oris muscular bundles) 외측 입술 분절(lateral labial elements)에서 완전히 박리되어 자유로워야 하고 윗입술의 수직범위내에서(throughout the vertical extent) 모아져야 한다. 즉, 외측 근육 용기(lateral muscular bulge)를 제거해야 하고 인중의 왜곡(distortion)을 최소화해야 한다.

### 3. 적절한 인중의 크기와 모양 (Proper philtral size and shape)

수술후 형성되는 인중은 아래쪽보다는 위쪽에서 두드러지게 넓어지고 팔뚝할 만한 수직성장을 한다.

### 4. 외측 입술 분절로부터의 정중결절의 형성 (Formation of median tubercle from lateral labial elements)


완전 구순열에서는 전순부 백선(prolabial white roll)이 없고 중앙부 적순(vermilion)과 점막도 결손되어 있기 때문이다. 즉, 전순부 적순은 비정상적 색깔을 보이고 백선이 부족하며 완전히 성장하지 못하기 때문이다.

### 5. 비첨과 비주를 건설하기 위한 비익 연골의 일차적 위치 (Primary positioning of alar cartilages to construct the nasal tip and columella)

비주(columella)로 조직을 옮길 필요가 없다. 이는 오직 째아 보일 뿐이다.

이 원칙5가 서론에서 언급한대로 코 교정을 일차 수술에 포함시킴으로써 양측 구순열 환자의 얼굴을 바꿀 수 있는 가장 근본적(fundamental)이고 근치적인(radical) 변화이다.(Fig 1)

Mulliken은 이상의 원칙에 맞추어 수술 기법을 발전시켜 나갔는데, 특히 코 교정에 관해서는 두드러진 3 단계를 거치게 된다. 1기(1980-1986)에는 일차적으로 입술 수술을 하면서 전순부의 삼지창형 피판의 가지를 문지방(sill) 아래에 저장시켜 놓았다가 몇 달 후 일차 코 교정 수술시 가지를 꺼내어 코 속으로 전위시켰다.(Phase 1: Two-Stage Lip/Nasal Repair with Banked Forked Flap and Intranasal Transposition of Tines) 2기(1987)는 짧은 과도기로서, 저장했던 삼지창형 피판의 가지를 코 교정 수술시 꺼내어 잘라버렸다.(Phase 2: Two-Stage Lip/Nasal Repair with Banked Forked Flap and Severance of Tines) 3기(1988-)는 현재와 같이 삼지창형



**Fig. 1.** Correction of the bilateral cleft lip nasal deformity requires anatomic positioning/fixation of the lower lateral cartilages and sculpting the tip and upper columella. (From Mulliken JB : 2004. with permission)

피관을 만들지 않고 한번의 수술로 입술과 코를 모두 교정하는 것이다.(Phase 3: One-Stage Lip/Nasal Repair without Forked Flap) 또한 그는 1기부터 3기 초반까지 사용하던 비첨부의 수직 절개 접근법(nasal tip vertical incision)을 그만두면서 현재의 술식을 확립하였다<sup>2,3,8)</sup>. 자신의 단계별 술기를 후향적으로 비교한 결과 One-Stage Lip/Nasal Repair가 두 단계 교정 수술과 대체적으로 비슷한 결과를 보이며 비익 및 비주 넓이(alar and columellar width)에선 오히려 우수하고 재현성이 있는 것으로 나타남을 보고하였다<sup>8)</sup>.

### Ⅲ. 3차원적인 마음가짐에 대한 4차원적 문제 (Four-dimensional problems for a three-dimensional mind)

양측 구순열 교정에 착수하기 전에 정상 유아의 코-입술 모양의 이해는 필수적이다. 그렇지만 크기, 모양, 부위별 비율에 대한 3차원적인 이해만으로는 충분하지 않다. 외과의사는 정상 성장에서 나타나는 변화를 개념화하여야 하고 또한 수술받은 양측성 구순열 환자에서 일어나는 코-입술 모양의 뒤틀림(distortion)도 예측해야만 한다<sup>3)</sup>. Farkas 등<sup>16)</sup>은 1세에서 18세까지 백인에서 입술과 코의 정상 성장 양상을 발표하였다. Nasal height(n-sn)와 width(al-al)는 조기에 발달해서 5세까지 각각 성인의 평균 76.9%와 87%까지 자라는 반면, nasal tip protrusion(sn-prn)과 columellar length(sn-c')은 천천히 자라 5세까지 성인의 3

분의 2정도까지만 자란다. 모든 입술부위는 빨리 자라서 5세까지 성인의 90%까지 성장한다. 윗입술의 피부 높이(cutaneous height)는 여아에서는 3세, 남아에서는 6세에 성인 높이에 도달하는 것으로 알려졌다.(Fig 2)

2001년 Mulliken 등<sup>17)</sup>은 수술받은 양측 구순열 환자의 잘못된 점들과 특정 부위들의 성장 속도 간에는 강한 상관성이 있음을 알 수 있었다. 즉, 빨리 자라는 부위는 너무 길거나 너무 넓게 자랐고, 늦게 자라는 부위는 너무 짧게 변형이 된 것이다.(Table 1) 그러므로 외과의사는 4차원적인 변화를 고려하여 수술 중 조절을 해 주어야 한다. 즉, 빨리 성장하는 부위는 작게, 천천히 성장하는 부위는 정상보다 약간 크게 해 주어야 한다. 하지만 정중 결절은(median tubercle, ls-sto) 예외로, 정상에서는 빨리 자라지만 수술받은 양측 구순열 환자에서는 속도를 상실하는 것으로 알려져 있으므로 가능한 길게 해 주어야 한다.

### Ⅳ. 술전 악정형 치료 (Preoperative dentofacial orthopedics)

전상악(premaxilla)과 상악분절(maxillary segment)의 정렬은 양측 구순열비 기형의 성공적인 동시 교정술을 위한 전단계이다. 이것이 제대로 되어야 외과의사는 4차원적 변화를 예상한 3차원적 수술을 시행할 수 있고 또한 치조부위 공간을 폐쇄(gingivoperiosteoplasty)하여 악궁을 안정화시키고 누공(fistulae)을 없앨 수 있다. 보다 자세히 말하자면 외측 상악분절은 확장시키고 전방 전위된 전상악(pro-

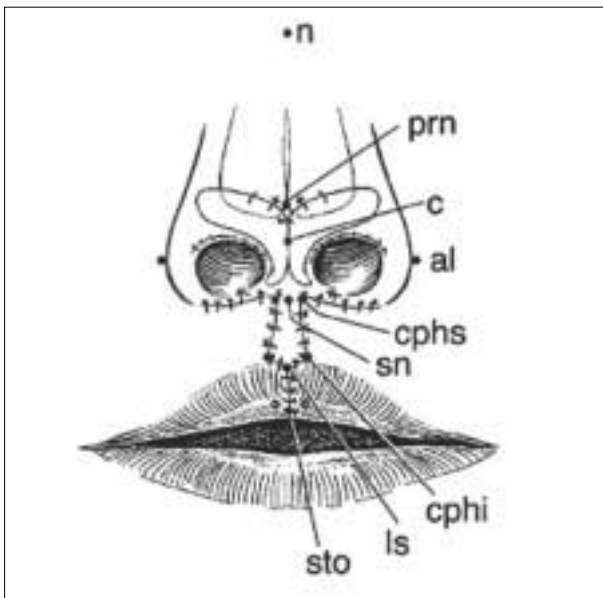


Fig. 2. Postoperative anthropometric landmarks. (From Mulliken JB, Burvin R, Farkas LG. : 2001. with permission)

Table 1. Bilateral complete cleft lip: nasolabial dimensions. n-sn, nasal height; al-al, interalar width; sn-prn, nasal protrusion; sn-c, columellar length; cphs-cphs, upper prolabial width; cphi-cphi, lower prolabial width; sn-ls, prolabial length; sn-sto, full upper-lip height; ls-sto, vermilion-mucosal height. (From Mulliken JB : 2004. with permission)

Anthropometric points*	Stigmata after repair	Normal growth rate	Intraoperative setting
Nasal			
n-sn	Normal to long	Fast	Short
sn-prn	Short	Slow	Long
sn-c	Short	Slow	Long
al-al	Wide	Fast	Narrow
Labial			
cphs-cphs	wide	Fast	Narrow
cphi-cphiwide	wide	Fast	Narrow
sn-ls	Long	Fast	Short
sn-sto	Long	Fast	Normal
ls-sto	Short	Fast	Long

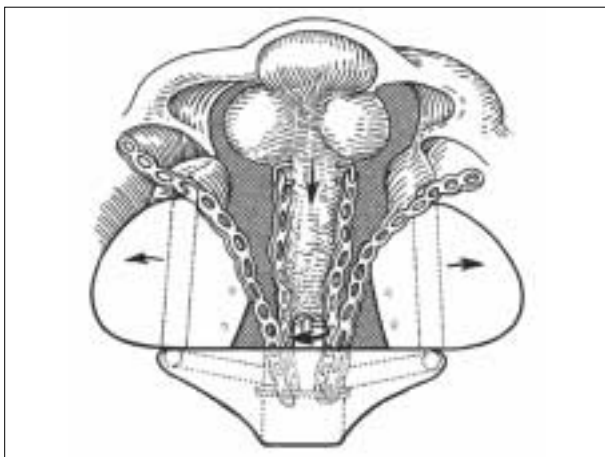
trusive premaxilla)을 후퇴시키고 중앙으로 옮겨야 술후 코-입술 뒤틀림이 최소화된다. 술전 악정형 치료에는 능동적이거나 수동적인 방법이 있는데 차후 중안면부 성장에 영향을 줄까 하여 여전히 논란 중이다<sup>2)</sup>.

Mulliken이 실제 임상에서 사용하고 있는 장치는 Georgiade 등<sup>18)</sup>이 기본 설계를 하고 Latham이<sup>19)</sup> Millard와 함께 완성한 능동적 장치를 사용하고 있다.(Fig 3) 이 장치는 전신마취하에 양측 상악분절에 핀으로 고정된 후 그림에서와 같이 집에서 보호자가 환아 구강내 장치의 나사를 돌리면 양측 구개판(palatal shelves)이 확장되면서 전상악은 후퇴된다. 전형적으로 각 분절을 수술하기 좋은 위치로 이동시키는 데 약 6주가 소요된다. 이 Latham's device는 전상악을 후방 이동시키기에 가장 효과적이지만 이동방향이 엄밀하게 후방위치 된다고 보다는 약간 더 후방으로 기울어진 양상이 된다. 또한 회전에는 덜 성공적이고 수직적 길이 증가를 막기에는 아주 효과가 작다고 할 수 있다<sup>2)</sup>.

## V. 양측성 일차구개열에 대한 코-입술 동시 수술법 (Synchronous repair of the primary palate)

### 1. Markings

코-입술 동시 수술은 환자 나이 4-5개월에 시행한다. 인중피판(philtral flap)의 양쪽 변연은 나중에 반흔이 외측으로 볼록하게 굽는 경향이 있으므로 조금 오목하게(biconcave)하고 창모양으로(dart-shaped) 끝을 디자인 한다. 피판의 크기는 환자의 인중과 나이에 따라 그리고 부모의 모습에 따라 달리 하는데, 양측 구순열 수술에서 한국인의



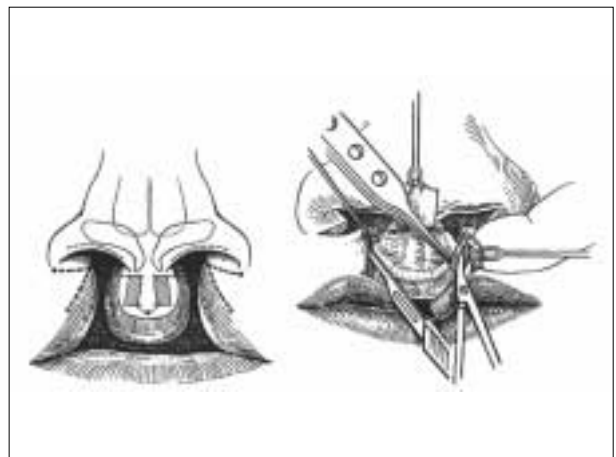
**Fig. 3.** The Latham pin-retained presurgical orthopedic appliance. Tightening the elastic chain retracts the premaxilla; turning the screw expands the palatal shelves. (From Mulliken JB : 2001. with permission)

경우가 2005년에 소개된 바 있다<sup>20)</sup>. 4-6개월된 백인의 경우, 피판의 길이는 6-8mm, 큐피드활의 정점 사이(peaks of Cupid's bow, cphi-cphi)에서는 3-4mm, 비주-입술 접합부(columellar-labial junction, cphs-cphs)에서는 2mm로 한다. 인중피판 양쪽에 세로로 좁고 긴 피부조각(strip)을 도안하여 탈상피(deepithelize)하는데, 이것은 나중에 전진시키는 외측 입술 피판의 아래에 놓여 인중 융기(philtral ridge)를 형성하게 하기 위함이다.(Fig 4A)

형성할 큐피드 활의 정점들은 외측 입술 분절에 위치시킨다. 이렇게 함으로써 큐피드 활의 손잡이에 충분한 중앙 백선(central white roll)이 있게 되고, 중앙 결절 건설에 충분한 홍순(vermilion)이 있게 된다. 비익기저부 피판(alar base flap)은 외측 입술 분절의 위쪽 접합부에 도안하고 외측 입술 분절의 내측 가장자리는 홍순 피부 접합선(vermilion-cutaneous line) 바로 위를 따라 설계한다. 양측 코구멍 가장자리(bilateral nostril rim) 절개선을 표시한 다음 작은 비주의 안쪽 가장자리를 따라 짧게 더 연장한다.

### 2. Dissection

인중 피판을 진피(dermis)까지 절개하고 측면에 있는 피부 조각을 탈상피한 후 나머지 전층 피부는 잘라내어 버린다. 인중 피판은 전상악으로부터 진피하(subdermal) 연조직을 포함하여 미측 비중격(caudal septum)까지 거상시킨다. 비주 기저부(columellar base)의 양쪽에 있는 작은 딱지 같은 피부는 Millard의 편측 구순열 수술법의 C 피판과 비슷한 것으로 이것도 절개하여 거상시킨다. 외측 백선-홍순-점막(white line-vermilion-mucosal) 피판을 절개하여



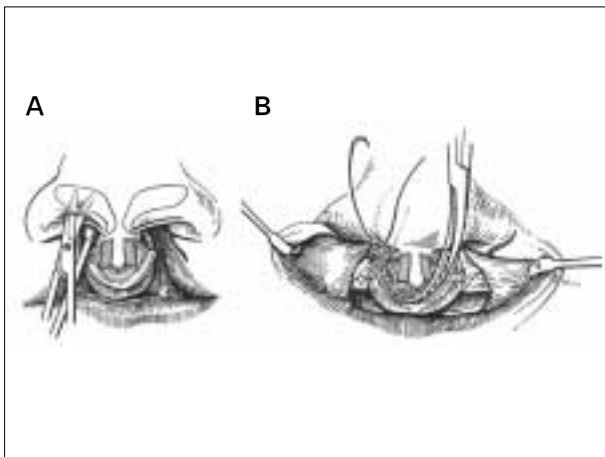
**Fig. 4.** (A) Markings for one-stage repair of bilateral complete cleft lip and nasal deformity. Open circles indicate tattooed points. (B) Dissection of the orbicularis oris muscle in lateral labial element. (From Mulliken JB : 2004. with permission)

비익기저부 피판을 일으키고 구륵근 다발을 외측 입술 분절에서 박리한다.(Fig 4B) 양측 코구멍 가장자리(bilateral nostril rim) 절개선을 통해 벌어지고 주저앉은 비익연골을 노출시키는데, 면봉으로 비익 연골을 받치면 도움이 된다. 비익연골의 무릎들(genua) 사이의 지방조직도 거상시킨다.(Fig 5A)

### 3. Closure

비강 바닥을 건설하기 위해 개열 결손부(cleft defect)의 외측 및 내측 벽으로부터 점막피판을 거상하여 서로 봉합한다. 개열 양쪽의 치조제(alveolar ridge)에 수직 절개를 하여 치은점막-골막 피판(gingivomucoperiosteal flap)을 일으켜 봉합한다. 전악골에 남아 있는 홍순-점막을(premaxillary vermilion-mucosa) 잘라내고 다듬어서 치은-입술 구(gingivolabial sulcus)의 전방 벽을 짧게 한다.(Fig 5B) 이 남은 전상악의 점막을 피판으로 만들어서 전비극(anterior nasal spine)의 골막에 봉합하여 전방 치은-입술 구의 후방 벽을 형성한다. 중앙 결절에 충분한 조직을 제공하기 위해서는 외측 입술 분절을 내측으로 충분히 전진시켜야 하고, 이렇게 전진된 내측 점막 피판이 가운데 치은-입술 구의 전방벽과 윗입술의 후방면을 만들게 된다.

구륵근은 입술의 높이에 맞게 아래에서 위로 모아 가는데, 가장 위쪽의 봉합인 pars peripheralis를 전비극의 골막에 단단히 매어 둔다.(Fig 6A) 외측 입술 피판에서 남은 끝을 다듬어 중앙 결절을 만드는데 이는 위에서 아래로 봉합하여 건설한다.(Fig 6B) 피부 봉합의 마지막 단계는 코 교정 후에 실시한다.



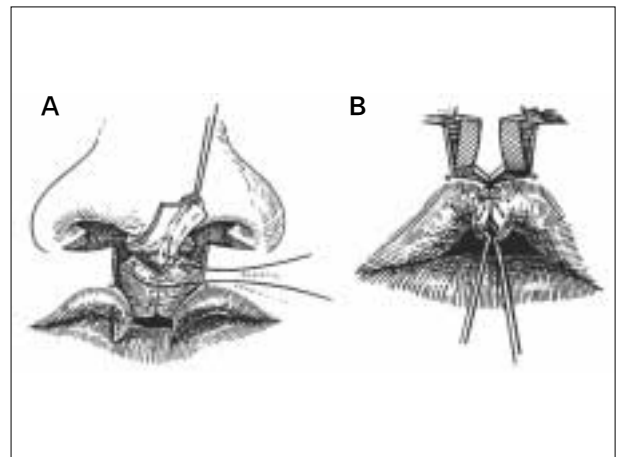
**Fig. 5.** (A) Exposure of lower lateral cartilages through rim incision. Cotton-tipped applicator in upper vestibule helps display the dislocated cartilage. (B) Completion of bilateral gingivoperiosteoplasty and trimming redundant premaxillary vermilion-mucosa. (From Mulliken JB : 2004. with permission)

### 4. Nasal correction

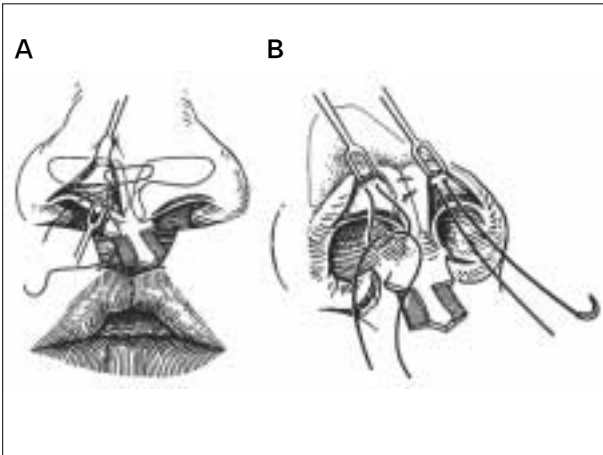
양측 코구멍 가장자리(bilateral nostril rim) 절개선을 통해 변위된 비익 연골을 완전히 볼 수 있으므로 초기에 사용하던 비첨부의 수직 절개 접근법(nasal tip vertical incision)은 필요하지 않다<sup>17)</sup>. 비익 연골의 연골무릎끼리(genua), 중간각끼리(middle crus) 단단봉합(interdomal mattress suture)을 시행하고 좌우측 모두 무릎 외측 그리고 외측각(lateral crus)에서 동측의 상외측연골(upper lateral cartilage)에 봉합한다.(Fig 7A,B) 각 비익 기저부에 조임봉합(cinch suture)을 위치시켜 비익간격을 25mm이하로 좁힌다.(Fig 8A) 비익 기저부 피판의 끝을 잘라 다듬은 다음 조금 코 안쪽으로 회전시켜서 비주 기저부(columellar base)의 양쪽에 있는 작은 딱지 같은 피부 끝에 봉합함으로써 코구멍 문지방(sill)을 건설한다.

각 비익 기저부 피판의 진피를 아래에 있는 상악골 골막과 구륵근에 단단봉합을 시행하는데(Fig 8B), 이는 (1) 비익 내림근(depressor alae nasi muscle)을 자극해서 미소지를 때 코구멍이 들리는 것을 최소화하고 (2) 외측 문지방의 정상적인 함몰(normal cymal shape)을 만들며 (3) 비익 기저부의 위치를 낮춘다.

일단 비익연골이 제대로 위치되면 연삼각부(soft triangle)에 여분의 피부가 있는 것이 분명해지는데, 비주 외측의 남은 피부와 함께 절제해야 한다. 초승달형 절제술(crescentic excision)을 처음의 코구멍 가장자리 절개선을 지나서 비주의 상부 및 중간까지 연장시킨다.(Fig 9) 이 술식은 코끝을 좁히고 비주-비소엽 접합부(columellar-lobular junction)를 뚜렷이 해 주고 코구멍과 비주를 길게 하고 비



**Fig. 6.** (A) Apposition of orbicular muscle; uppermost suture is placed through periosteum overlying anterior nasal spine. (B) Construction of Cupid's bow and median tubercle. (From Mulliken JB : 2004. with permission)



**Fig. 7.** (A) Placement of interdomal mattress suture. (B) Insertion of mattress sutures to suspend lower lateral cartilage (genu) overlapping upper lateral cartilage. (From Mulliken JB : 2004. with permission)

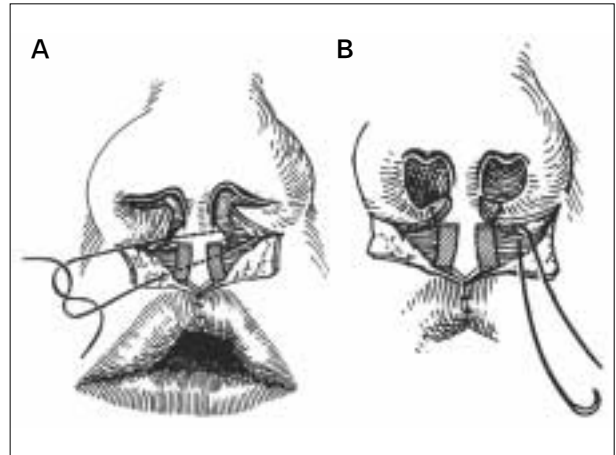
주 허리를 가늘게 한다. 건설한 비주는(sn-c) 5-6mm로 5-6개월된 정상아의 3-4mm보다 조금 길어야 한다. 만약 비익 연결이 얇으면 흡수성 내부 부목(internal resorbable splint)을 넣어서 치유되는 동안 일어나는 반흔 수축에 저항하도록 한다<sup>21)</sup>.

비익연골끼리 봉합하고 또 비익연골을 상외측연골에 올려서 접합시키면 외측 비전정갈퀴(lateral vestibular web)가 생기게 되는데, 이는 과잉의 비전정 점막(vestibular lining)에 의해 두드러지며 외측각(lateral crura)에 의해 침식된다. 이런 갈퀴는 연골사이선(intercartilaginous line)을 따라서 렌즈형으로 절제한 후(lenticular excision, Fig 9 Box) 봉합한다.

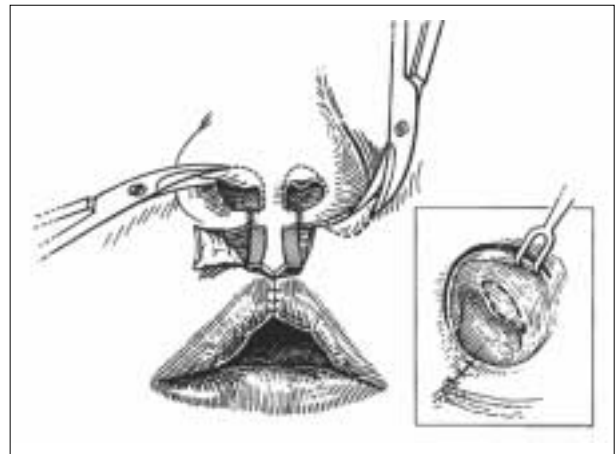
피부 봉합의 마지막 단계를 코 교정 후에 실시한다. 인중 피판의 끝을 안으로 넣어 근육층에 봉합하는데, 이는 인중 피판이 가라 앉고 외측 입술 피판이 들어 올려져 인중 융기를 만드는 데에 기여한다. 외측 입술 피판의 위쪽 가장자리는 비익-구순 접합부(alar-labial junction)에서 곡선형(cymal curve)으로 잘라서 다듬어서 외측 입술 높이를 수정하도록 해야 한다.(Fig 9)

## Ⅶ. 술후 결과와 문제점 (Results and Revisions)

Mulliken 자신이 수술한 많은 환자들 중 대한악안면성형 재건외과학회지 독자들에게 친숙하도록 2명의 동양인 환자 사진을 소개한다. Fig 10A에서는 5개월된 환자의 술전 술 후 각 부위별 계측치와 정상아의 수치를 비교해 놓았는데, 앞서 설명한 대로 4차원적 문제를 고려하여 각 부위를 조절할 것을 알 수 있다. 이 환자가 1세가 되었을 때(Fig 10B) 특히 인중피판의 상하 항목인 cphs-cphs와 cphi-cphi가 수



**Fig. 8.** (A) Narrowing interalar dimension with cinch suture. (B) Trimming tip of alar flaps and securing the bases to underlying muscle and maxillary periosteum. (From Mulliken JB : 2004. with permission)



**Fig. 9.** Resection of redundant skin/lining in soft triangle and upper columella, and cymal trim of superior edge of lateral labial flap. Inset shows lenticular excision of lateral vestibular web. (From Mulliken JB : 2004. with permission)

술시보다 2배로 커진 것을 알 수 있고 다른 항목들도 예상대로 성장하여 자연스런 모습을 갖게 되었다. Fig. 11은 3기 초반까지 사용하던 비침부의 수직 절개 접근법을 시행한 환자로 7세때 모습을 보면 비침부의 편평함이 조금 남아 있고 비주가 약간 짧으나 양호한 결과를 보이고 있다.

2003년 Mulliken 등<sup>7)</sup>은 그가 임상에서 이상의 방법으로 시행한 50명의 비증후군(nonsyndromic) 양측 구순열 환자들의 추적 결과를 발표하였다. 추적 당시 환자들의 median age는 5.4세이었고 이차적으로 교정 수술을 시행한 비율(revision rate)은 구순 및 구개열이 있는 환자에서는 33%, 2차 구개(secondary Palate)에는 개열이 없는 환자들에선 12.5%이었다. 가장 흔한 합병증은 치은-입술 구

(gingivolabial sulcus) 전방의 점막하수(mucosal resuspension)이었는데, 이는 전순의 홍순점막(prolabial vermilion-mucosa)을 충분히 잘라서 다듬고 외측 점막피판을 전악골 골막에 확실히 봉합함으로써 최소화 할 수 있다. 다음으로 흔한 이차교정수술은 비익거리축소술(interalar narrowing)과 중앙결절의 증대술(augmentation)이었다. 하지만 다른 수술법이 문제점으로 보였던 인중 크기나 비주 길이에 대해서는 재수술이 필요한 경우는 없었다.

일차 교정술이 상악골 성장을 방해하는 것으로 알려져 있음에도 부드러운 술기로 아래쪽 입술교정술 때 긴장을 최소화하는 것이 현재로서는 최선의 방법이다. 양측 구순열 교정 수술을 받은 많은 사춘기 청소년들에서 비침부 돌출을 개선 시키고 윗입술을 돌출되게 하고 정상적인 시상면 안면골 균형을 얻기 위하여 상악골 전진술이 필요하다. 이에 악안면 성형외과 의사의 역할이 다시 한번 강조될 것이다.

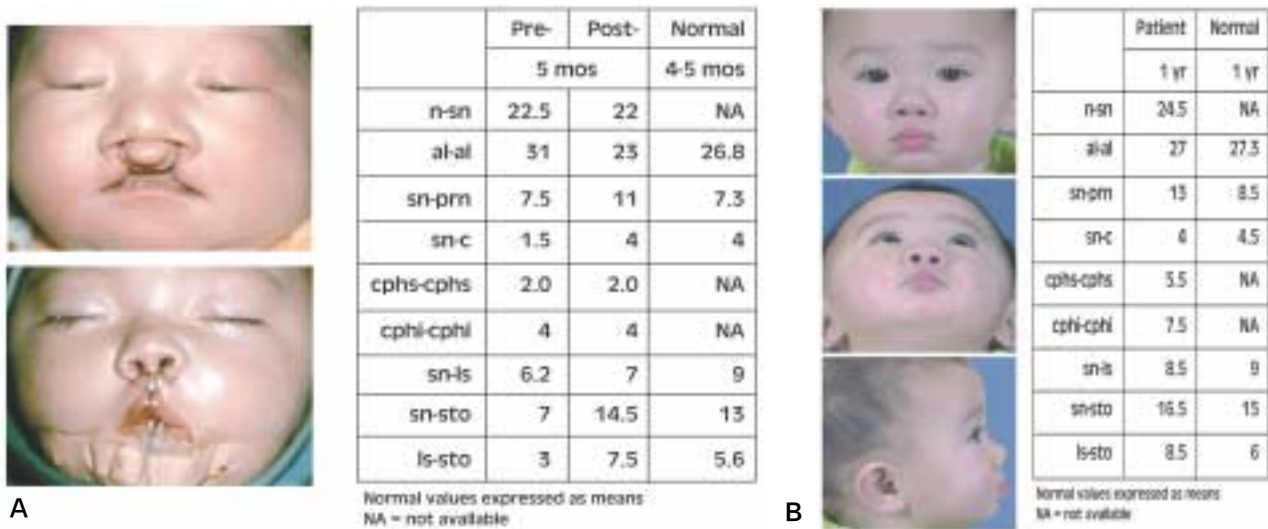


Fig. 10. (A) Intraoperative anthropometry following completion of repair. (B) Postoperative anthropometry at age 1 year. (Courtesy of Dr. Mulliken, Children's Hospital Boston and Harvard Medical School)

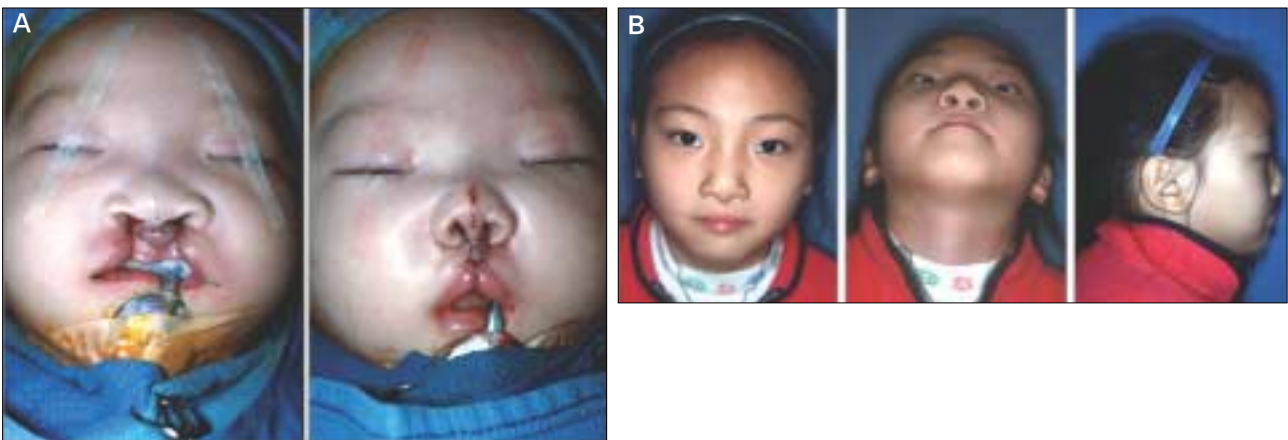


Fig. 11. (A) Left, Markings for synchronous repair of bilateral complete cleft lip and nasal deformity. Right, Immediate postoperative feature shows nasal tip vertical incision used at the early phase 3. (B) The same patient at 7 year-old shows favorable feature with slightly flatness on nasal tip and a little shortness in columella. (Courtesy of Dr. Mulliken, Children's Hospital Boston and Harvard Medical School)

## VII. 요약 (Summary)

양측 구순열의 코-입술 동시 수술의 원칙이 확립되었고 기법은 계속 진화하고 있다. 이에 따라 예전에 전형적으로 보이던 양측 구순열비의 오점들이 더 이상 명확히 보이지 않게 되고 있다. 외과의사들은 양측 구순열비 교정에 대한 원칙을 숙지하고 술전 악정형치료를 효과적으로 유도하고 성장이라는 4차원적 변화를 예견하는 3차원적 설계와 코-입술 동시 수술의 기법을 채득하여 환자를 치료하여야 한다. 또한 수술후 정기적인 관찰과 평가는 외과의사의 의무가 되어야 하고 문제가 분명해 질 때는 적절히 수정하여야 한다.

이번에 소개한 Mulliken의 치료법은 단순히 기법만을 중시하는 것이 아니라 원칙과 의무, 성장을 고려하는 4차원적 치료이다. 저자들은 이 치료법이 환자들과 외과의사들에게 많은 도움이 되기를 바란다.

## References

1. Brown JB, McDowell F, Byars LT : Double clefts of the lip. *Surg Gynecol Obstet* 85: 20, 1947.
2. Mulliken JB : Primary repair of bilateral cleft lip and nasal deformity. *Plast Reconstr Surg* 108 : 181-94, 2001.
3. Mulliken JB : Bilateral cleft lip. *Clin Plastic Surg* 31 : 209-220, 2004.
4. Millard DR Jr : *Cleft Craft: The Evolution of Its Surgery*, Vol. 2. Boston, Little Brown, 1977.
5. Black PW, Schefflan M : Bilateral cleft lip repair: Putting it all together. *Ann Plast Surg* 12: 118, 1984.
6. Noordhoff MS : Bilateral cleft lip reconstruction. *Plast Reconstr Surg* 78: 45, 1986.
7. Mulliken JB, Wu JK, Padwa BL : Repair of bilateral cleft lip: review, revisions, and reflections. *J Craniofac Surg* 14:609-20, 2003.
8. Mulliken JB : Bilateral complete cleft lip and nasal deformity: An anthropometric analysis of staged to synchronous repair. *Plast Reconstr Surg* 96: 9, 1995.
9. McComb H : Primary repair of the bilateral cleft lip nose: A 4-year review. *Plast Reconstr Surg* 94: 37, 1994.
10. Broadbent TR, Woolf RM : Cleft lip nasal deformity. *Ann Plast Surg* 12: 216-234, 1984.
11. McComb H. Primary repair of the bilateral cleft lip nose: a 15-year review and a new treatment plan. *Plast Reconstr Surg* 86:882-893, 1990.
12. Mulliken JB. Correction of the bilateral cleft lip nasal deformity: evolution of a surgical concept. *Cleft Palate Craniofac J* 29:540-545, 1992.
13. Trott JA, Mohan N. A preliminary report on open tip rhinoplasty at the time of lip repair in bilateral cleft lip and palate: the Alor Setar experience. *Br J Plast Surg* 46:215-222, 1993.
14. Cutting C, Grayson B, Brecht L, *et al* : Presurgical columellar elongation and primary retrograde nasal reconstruction in one-stage bilateral cleft lip and nose repair. *Plast Reconstr Surg* 101:630-639, 1998.
15. Mulliken JB : Principles and techniques of bilateral complete cleft lip repair. *Plast Reconstr Surg* 75: 477-86, 1985.
16. Farkas LG, Posnick JC, Hreczko TM, *et al* : Growth patterns of the nasolabial region: a morphometric study. *Cleft Palate Craniofac J* 29:318-24, 1992.
17. Mulliken JB, Burvin R, Farkas LG. : Repair of bilateral complete cleft lip: Intraoperative nasolabial anthropometry. *Plast Reconstr Surg* 107: 307, 2001.
18. Georgiade NG., Mason R, Riefkohl R, *et al* : Preoperative positioning of the protruding premaxilla in the bilateral cleft lip patient. *Plast Reconstr Surg* 83: 32, 1989.
19. Millard DR Jr., Latham RA : Improved primary surgical and dental treatment of clefts. *Plast Reconstr Surg* 86: 856, 1990.
20. Kim SK, Lee JH, Lee KC, *et al* : Mulliken Method of Bilateral Cleft Lip Repair: Anthropometric Evaluation. *Plast Reconstr Surg* 116: 1243, 2005.
21. Wong GB, Burvin R, Mulliken JB. Resorbable internal splint: an adjunct to primary correction of unilateral cleft lip-nasal deformity. *Plast Reconstr Surg* 110:385-91, 2002.

## 저자 연락처

우편번호 120-752  
서울특별시 서대문구 성산로 250  
연세대학교 치과대학구강악안면외과학교실, 구강과학연구소  
정영수

원고 접수일 2009년 4월 13일  
게재 확정일 2009년 7월 7일

## Reprint Requests

### Young-Soo Jung

Department of Oral and Maxillofacial Surgery, Oral Science Research Center, Yonsei University College of Dentistry, 250 Sungsan-no, Seodaemun-gu, Seoul, Korea, 120-752  
Tel: 82-2-2228-3139, Fax: 82-2-364-0992  
E-mail: ysjoms@yuhs.ac

Paper received 13 April 2009  
Paper accepted 7 July 2009